症例　2

済生会熊本病院　中央検査部　病理
鮫島　彩香

- 症例：40代，男性
- 主訴：ＩｇＡ腎症による慢性腎不全のため約20年前から血液透析を行っている．約５年ほど前から血尿を自覚していた．定期検診の腹部ＣＴで左腎に腫瘍が指摘されたので，当院に紹介された．
- 検体：自然尿（液状化検体細胞診）

初診時検査所見

検査項目	検査値	単位
ＷＢＣ	6.3	×10^3/μL
ＲＢＣ	3.66	×10^6/μL
Ｈｂ	10.6	g/dL
血小板	25.9	×10^4/μL
尿酸	6.5	mg/dL
ＣＲＥ	13.77	mg/d
ＢＵＮ	76.5	mg/dL
ｅＧＦＲ	3.8	
尿潜血	（３＋）	
尿ＷＢＣ	（＋）	
尿タンパク	（３＋）	

腹部ＣＴ・ＭＲＩ

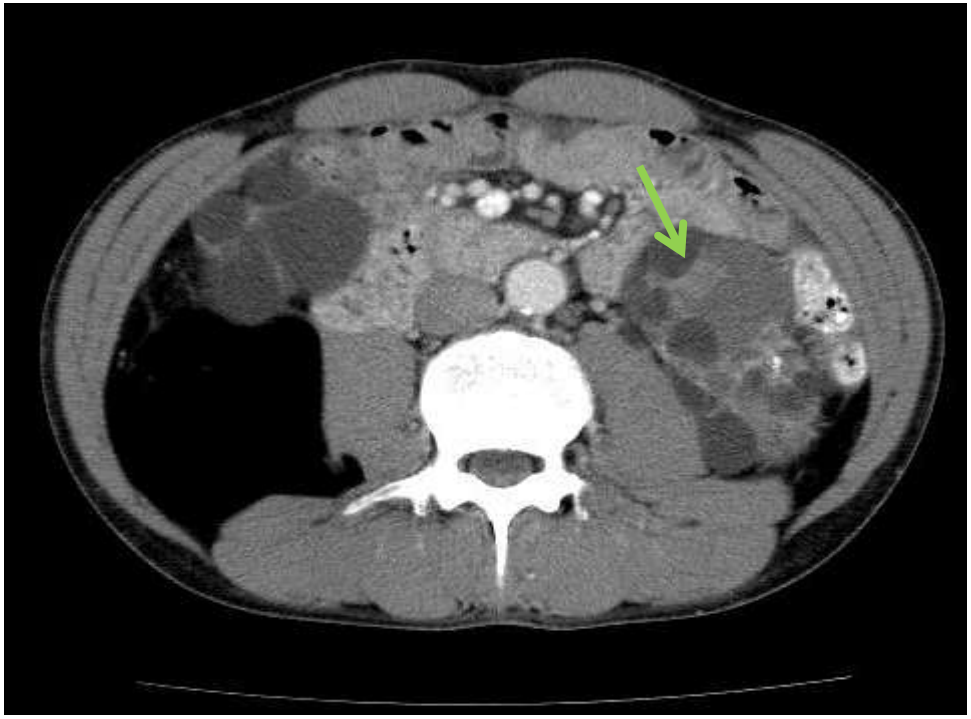

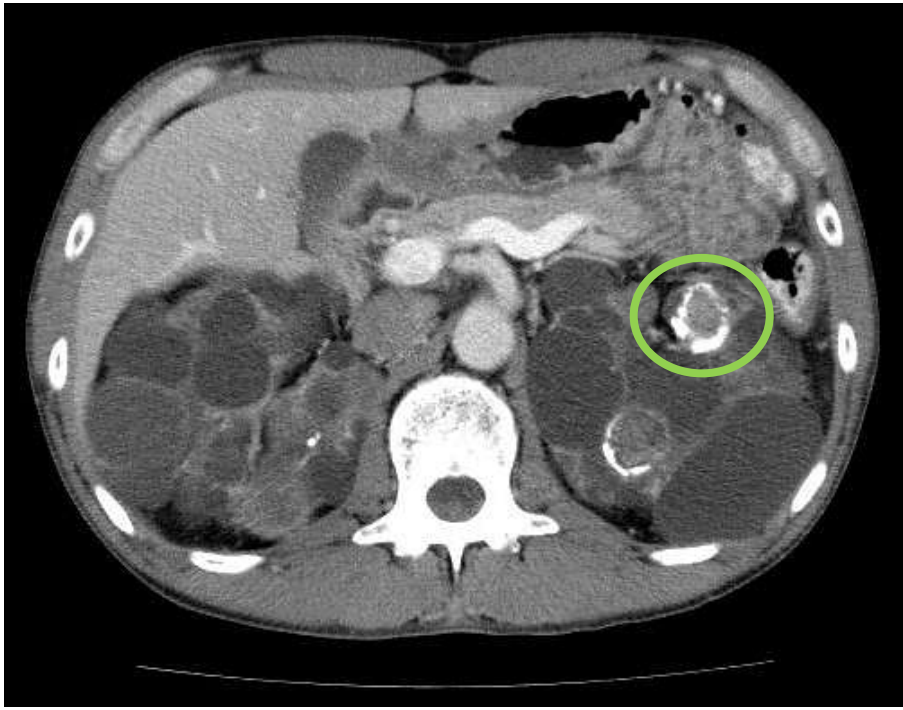





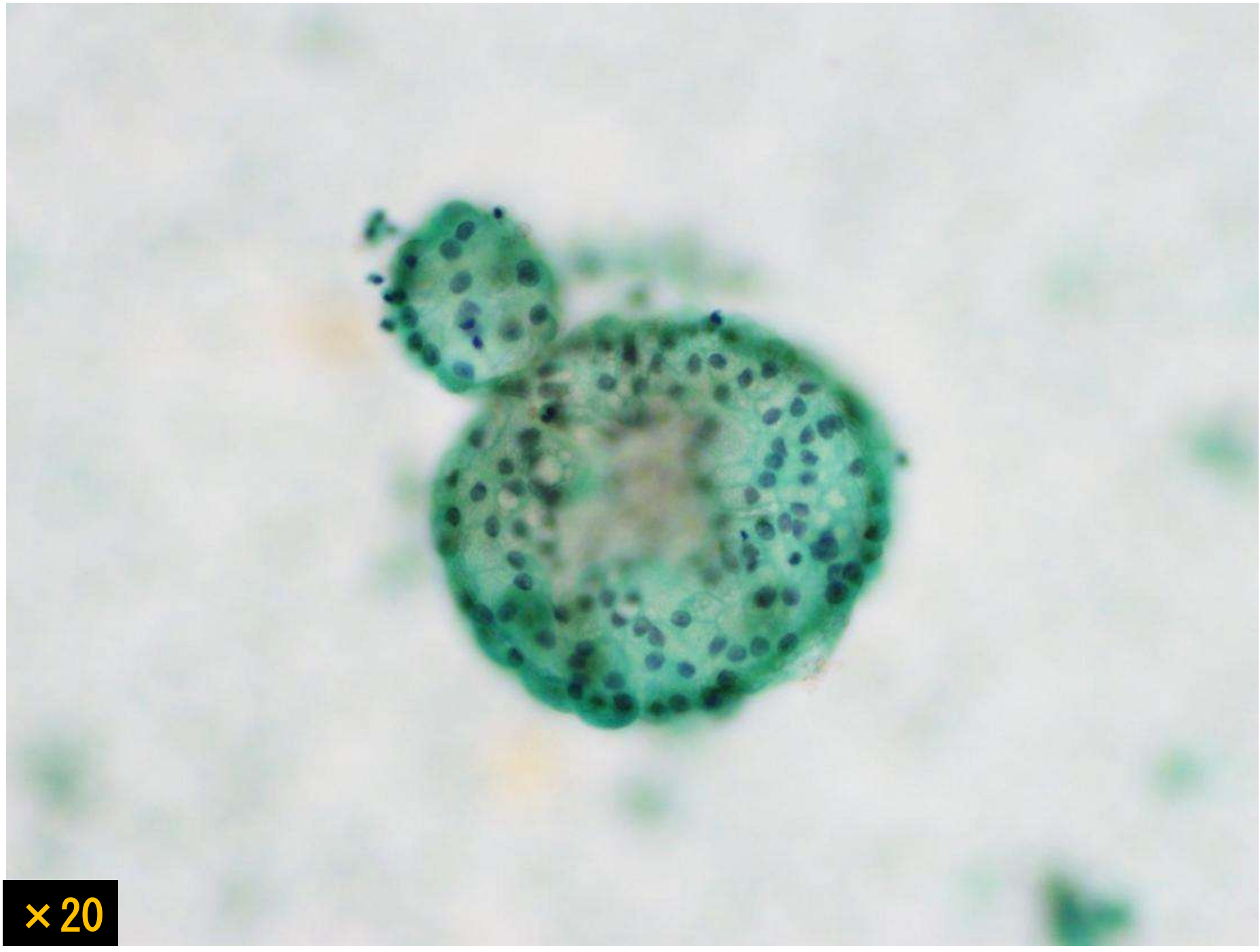
×20

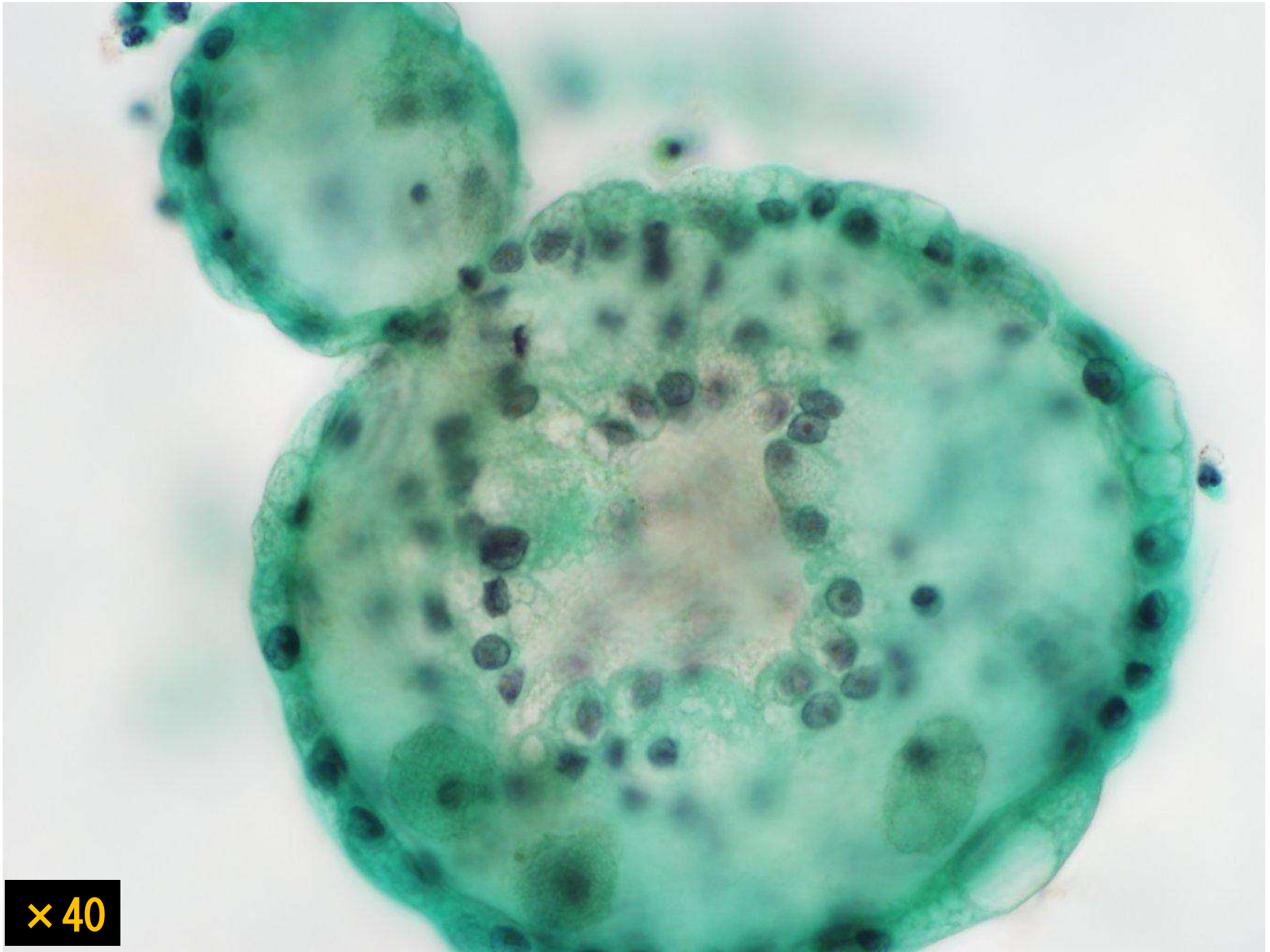
×40

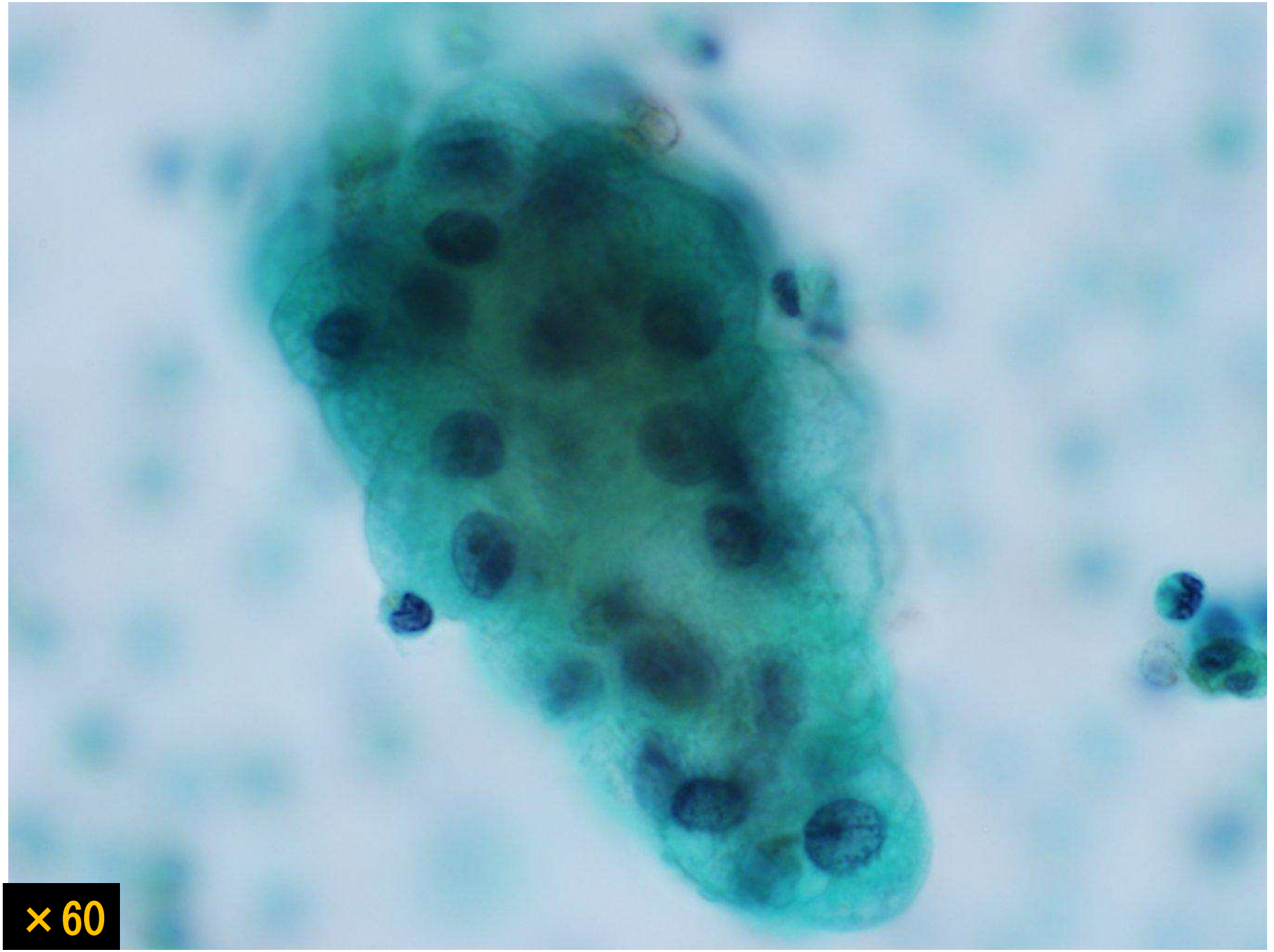
×60

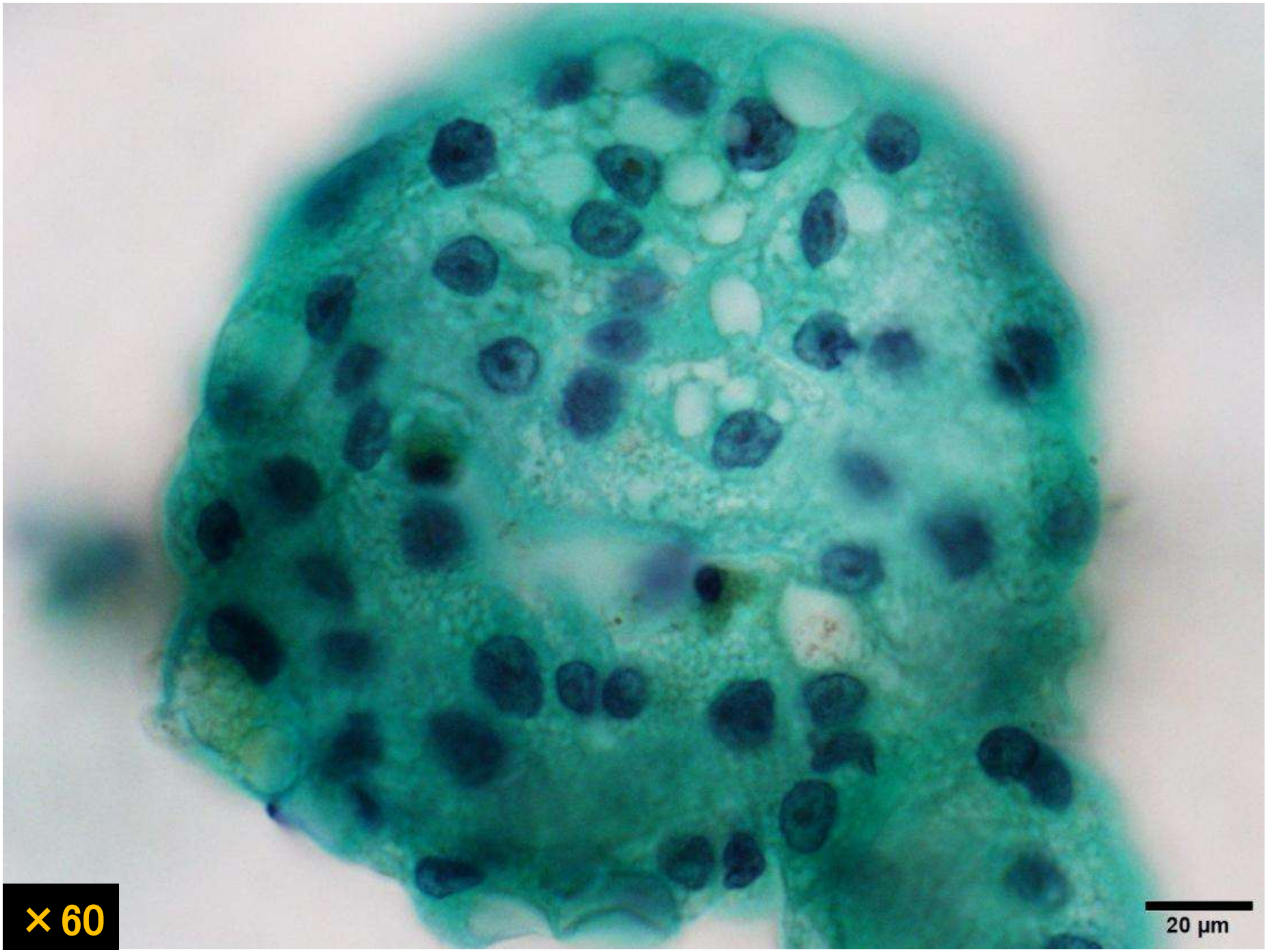
×60
20 µm

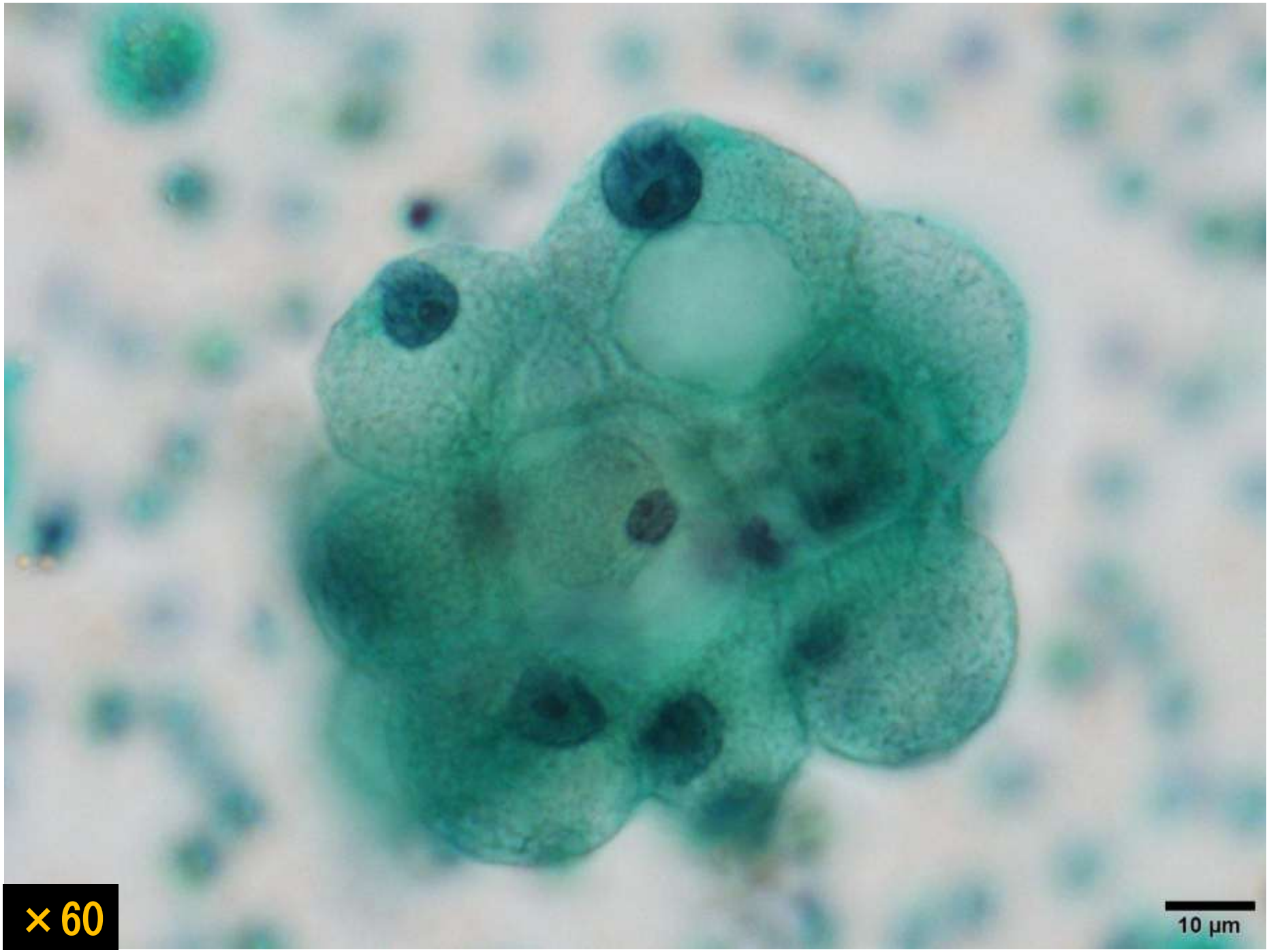
×60
10 µm

解答

① 尿細管上皮細胞
② 尿路上皮細胞
③ 腎細胞癌
④ 腺癌
⑤ 扁平上皮癌
⑥ 尿路上皮癌
⑦ 組織球

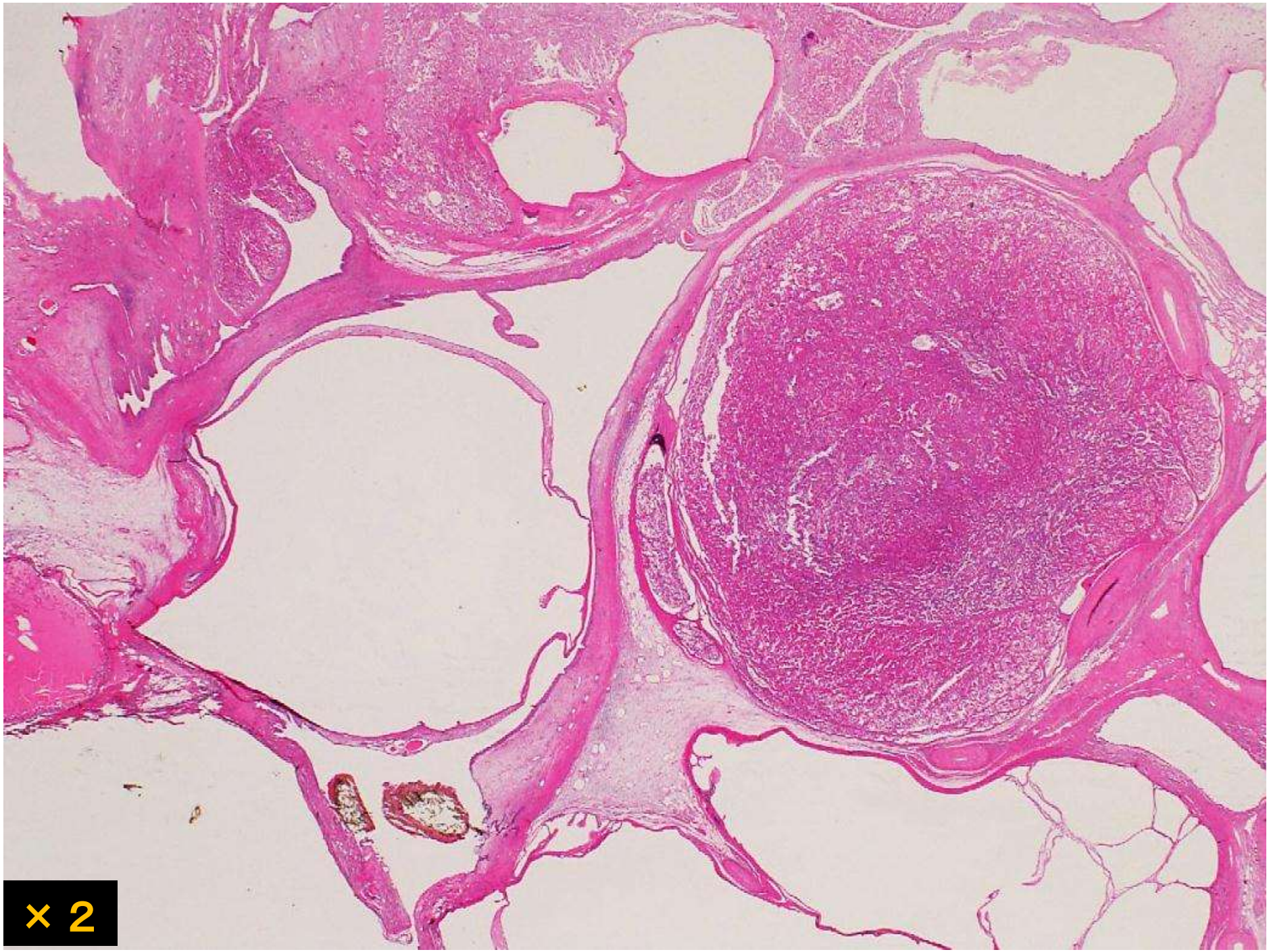
× 2

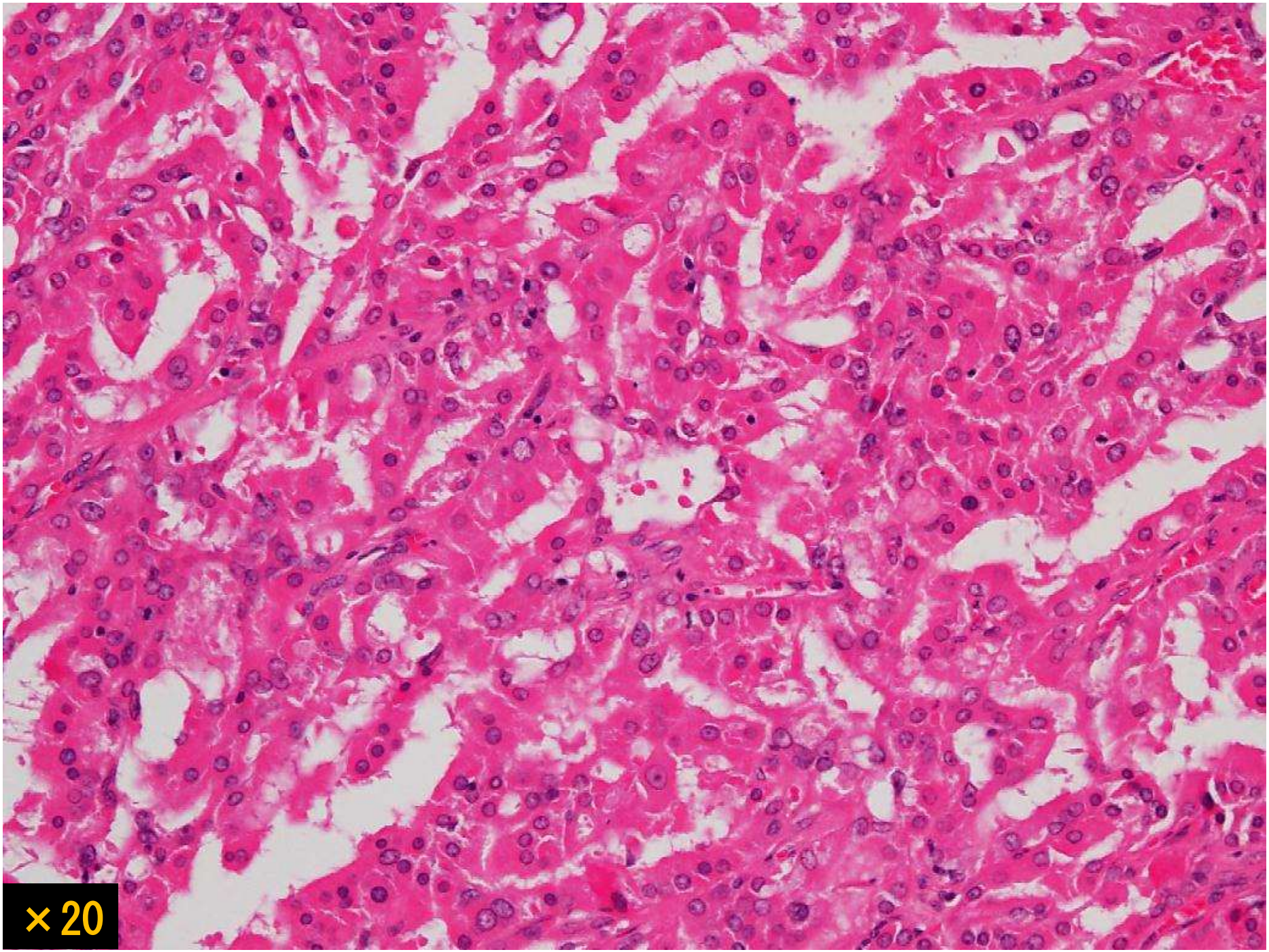
×20

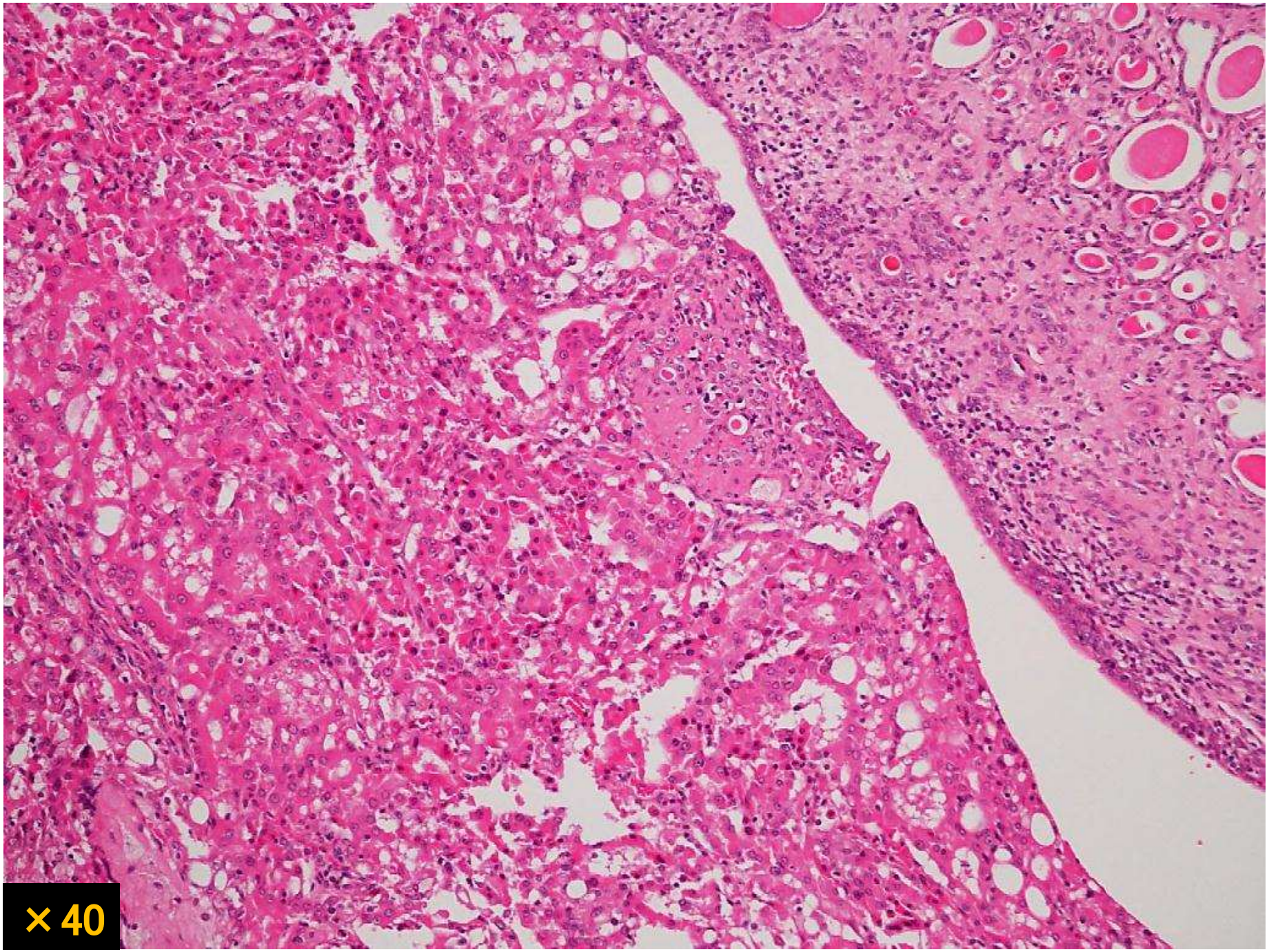
× 40

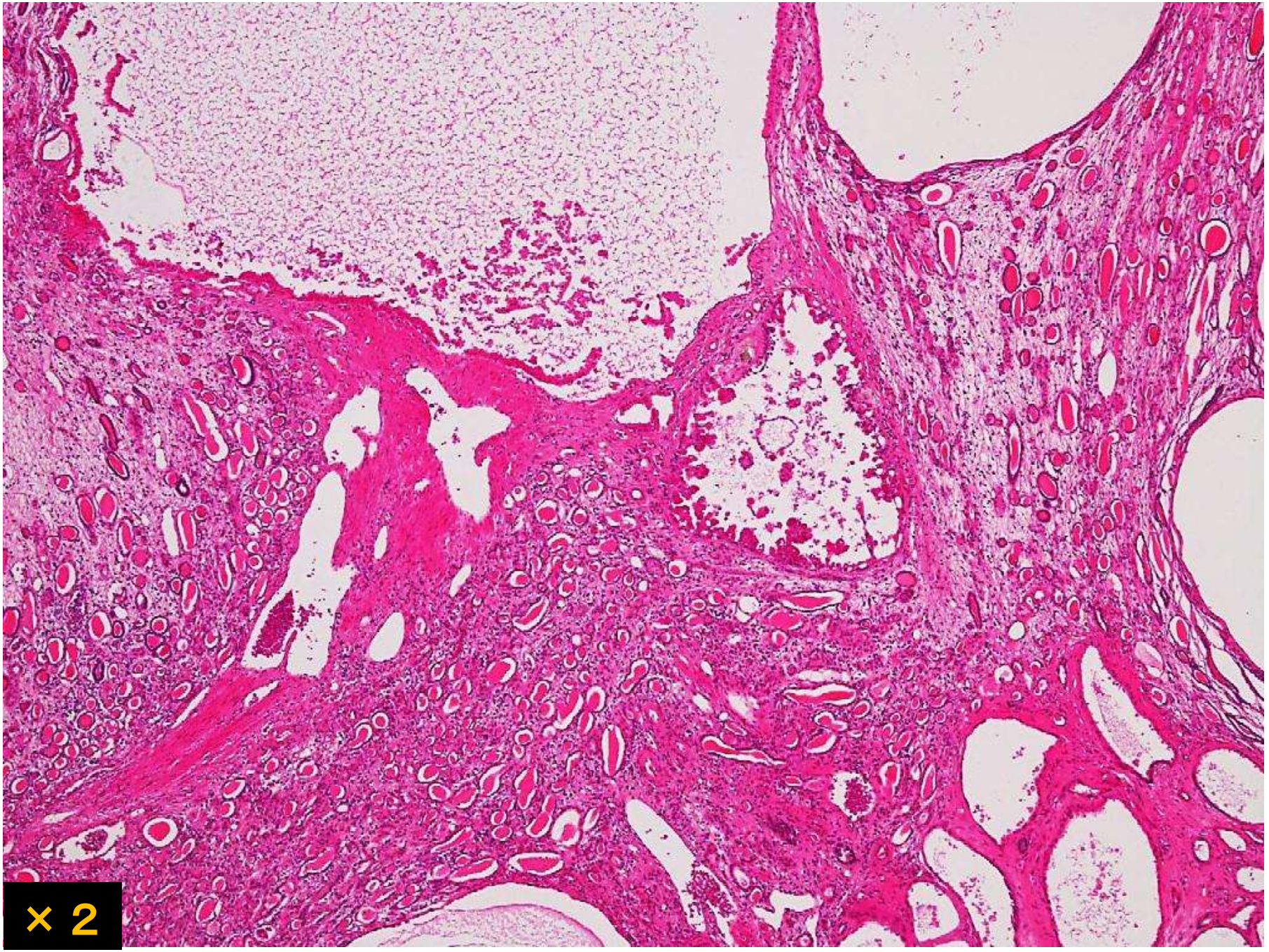
× 2

病理診断

透析関連腎癌

腎癌取扱い規約　第４版　2011.4 出版

1）悪性	
a. 淡明細胞型腎細胞癌	Clear cell renal cell carcinoma
b. 多房嚢胞性腎細胞癌	Multilocular clear cell renal cell carcinoma
c. 乳頭状腎細胞癌	Papillary renal cell carcinoma
d. 嫌色素性腎細胞癌	Chromophobe renal cell carcinoma
e. 集合管癌（Bellini管癌）	Carcinoma of the collecting ducts of Bellini
f. 腎髄質癌	Renal medullary carcinoma
g. Ｘp11.2転座型腎細胞癌	Xp11.2 translocation carcinoma
h. 神経芽腫関連腎癌	Carcinoma associated with neuroblastoma
i. 粘液管状紡錘細胞癌	Mucinous tubular and spindle cell carcinoma
j. 腎細胞癌，分類不能	Renal cell carcinoma, unclassified
2）良性	
a. 乳頭状腺腫	Papillary adenoma
b. オンコサイトーマ	Oncocytoma
＊付記事項	
透析関連腎腫瘍	Dialysis-related renal tumors
後腎性腺腫	Metanephric adenoma
紡錘細胞癌	Spindle cell renal cell carcinoma

透析関連腎癌

長期透析を必要とする腎は，尿毒症物質や性ホルモンの影響により尿細管細胞の過形成を起こし，時間の経過とともに嚢胞の数を増やして容積増大する．また，発癌性物質の蓄積や酸化的ストレス，免疫能の低下などにより腺腫や腎癌が合併してくる．

透析関連腎癌とは，血液透析や持続携行灌流治療を受けている患者に出現する腎細胞癌を指し，多くは後天性嚢胞腎（ＡＣＤＫ）に関連するものがほとんどである．

透析関連腎癌

- 好発年齢は50代前後と，一般腎癌よりも若い.
- 臨床症状としては，肉眼的血尿，側腹部痛，腹部膨満などがある.
- 透析の定期検診で発見されることが多いので，比較的早期癌や悪性度の低い癌でみつかることが多く，進行癌や転移例は少ない.
- 透析患者は，健常者に比べて腎癌の発生率が15～30倍といわれている.
- 透析症例では，ＡＣＤＫ 35～47%，腎腺腫 4.8～9.0%，腎細胞癌 0.2～1.5%の頻度で発見されている.
- ＡＣＤＫ症例では，腎腺腫 16～36%，腎細胞癌 4.0～5.8%と高率に発現している.

透析関連腎癌

- 透析10年以内では，ＡＣＤＫ関連腎癌，clear cell papillary renal cell carcinomaが全体の６割を占めている.
- 透析15年を超えると15年未満の患者に比べて腎癌発生率がさらに3.8倍高くなり，予後が悪い紡錐細胞癌（肉腫様癌）が増える.
- 病理学的特徴としては，腫瘍細胞が乳頭状，充実性，微小嚢胞状などの多彩なパターンを示して増殖するものが多く，被包融合型発育を示す.
- 腫瘍細胞は核小体の目立つ異型性の強い核と好酸性顆粒状細胞質を有する.
- 腫瘍内部の間質に偏光顕微鏡で明瞭となるシュウ酸カルシウム結晶が観察される.

透析関連腎癌

- 尿中に腎細胞癌が出現するには，腎細胞癌が腎盂粘膜表面まで浸潤することが条件となる.

- 尿中に出現した腎細胞癌の細胞学的特徴は，微細なクロマチンと大型核小体を有する核，細胞質内空胞の存在などがある.

- 免疫染色では，ＣＤ10，ＣＤ15 ，ＥＭＡ，ビメンチンなどが陽性となり，ＣＫ20陰性である.

解答

- ①　尿細管上皮細胞
- ②　尿路上皮細胞
- ③　腎細胞癌
- ④　腺癌
- ⑤　扁平上皮癌
- ⑥　尿路上皮癌
- ⑦　組織球

①尿細管上皮細胞

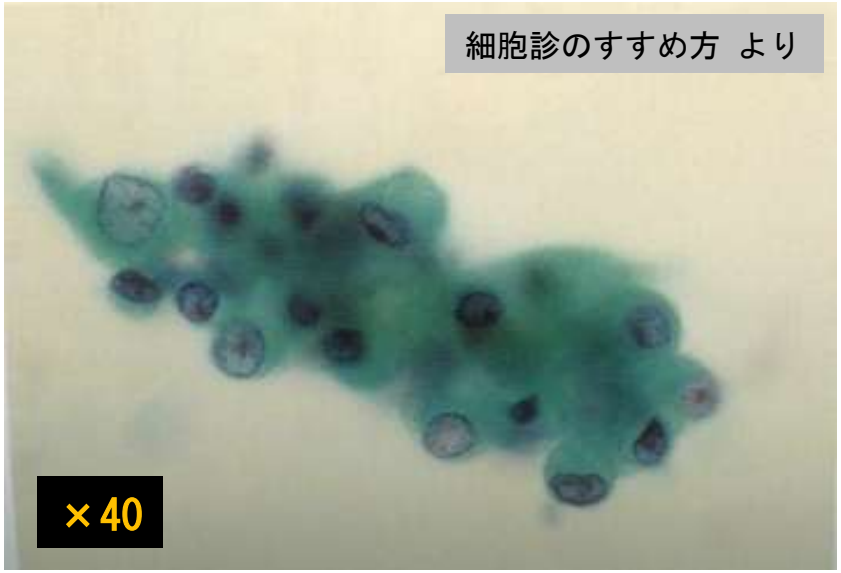
細胞診のすすめ方 より
×40

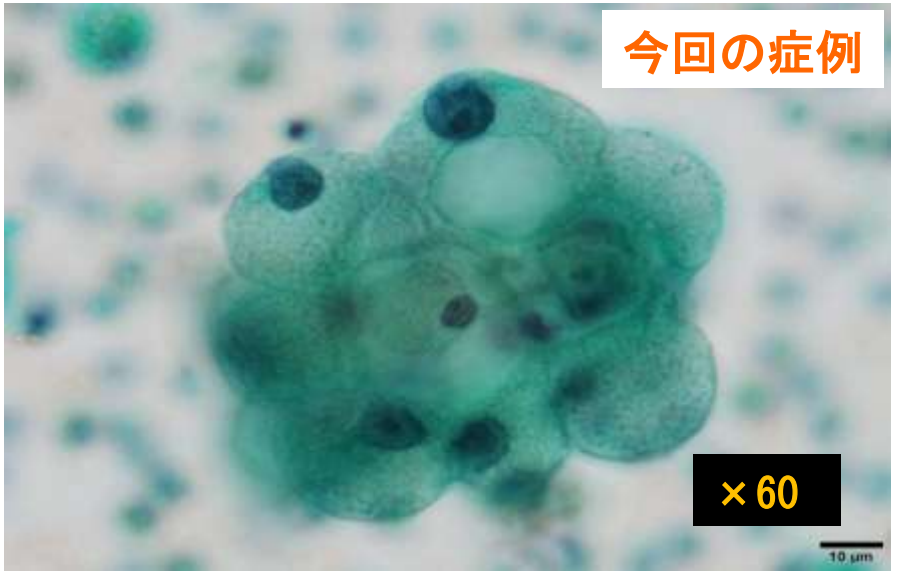
今回の症例
×60
10 μm

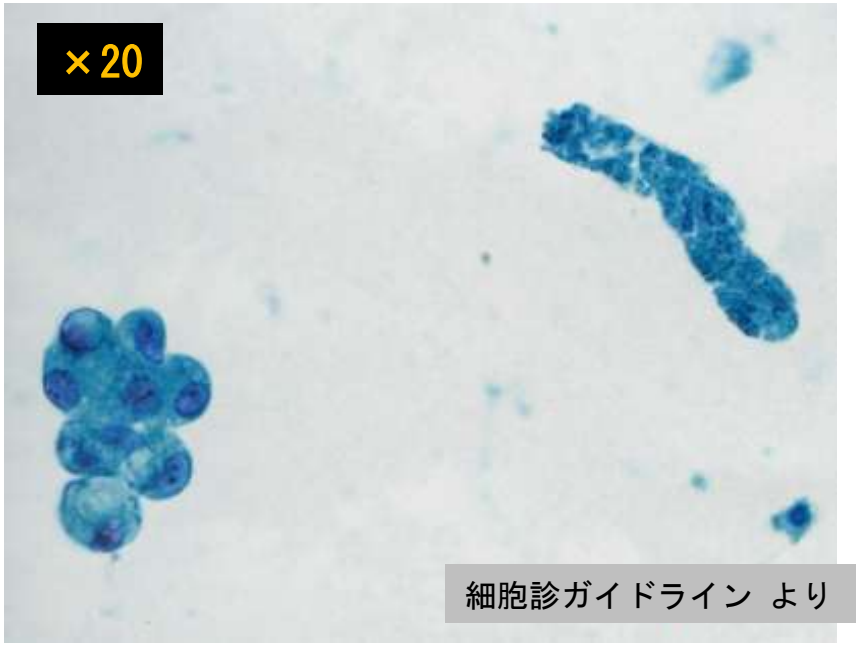
×20
細胞診ガイドライン より


×100
細胞診を学ぶ人のために より

②尿路上皮細胞

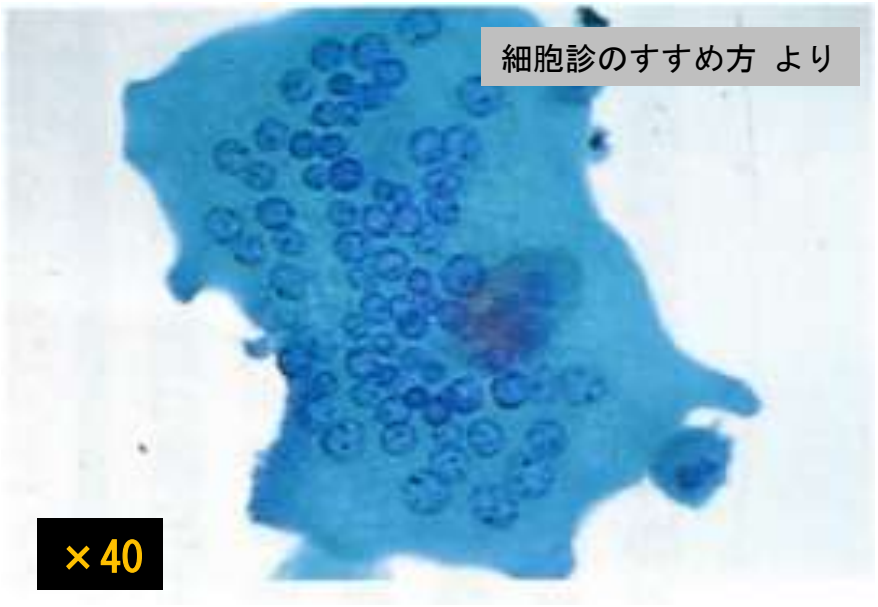

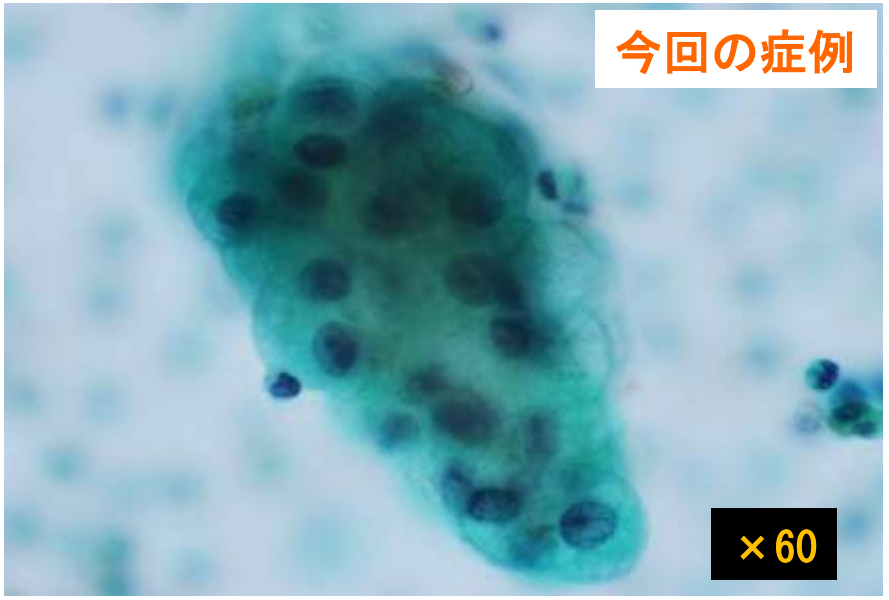

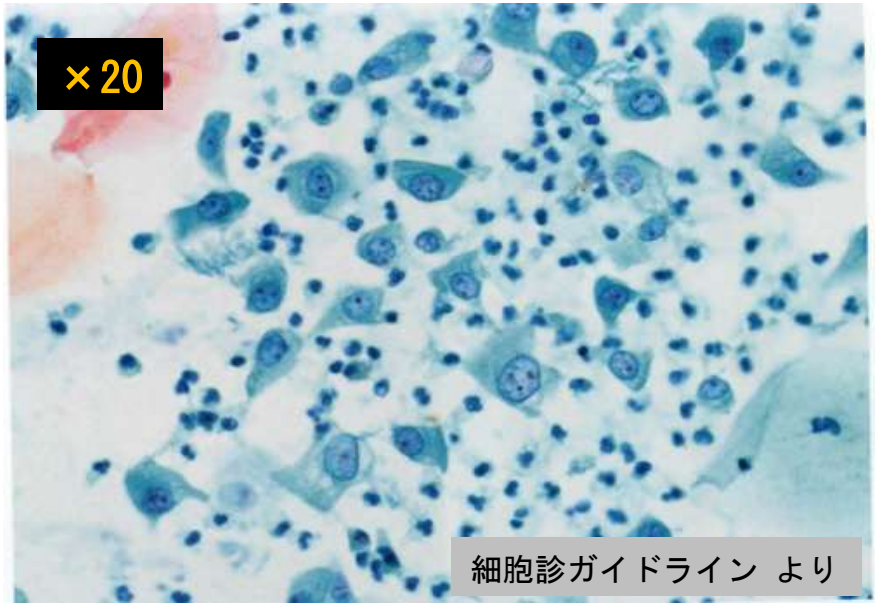

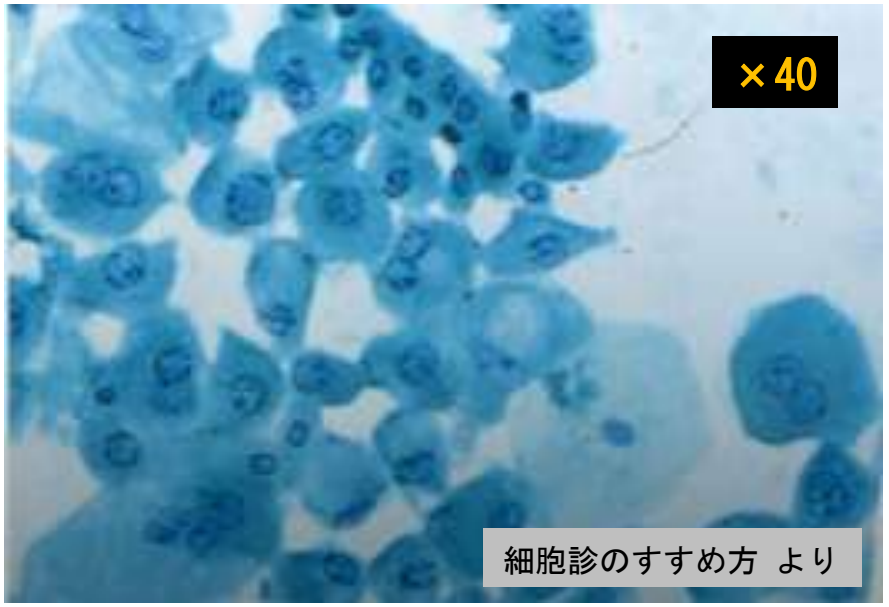

④腺癌

細胞診を学ぶ人のために より

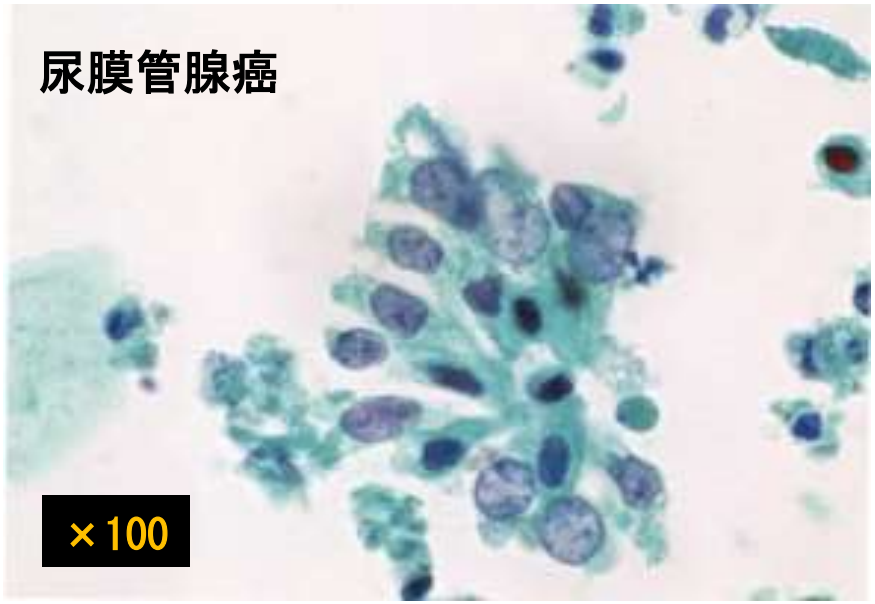

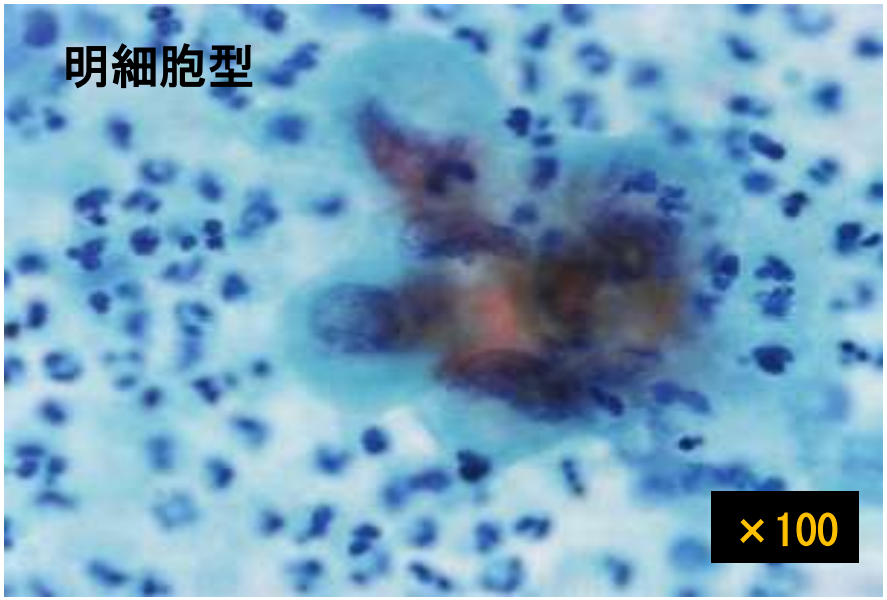

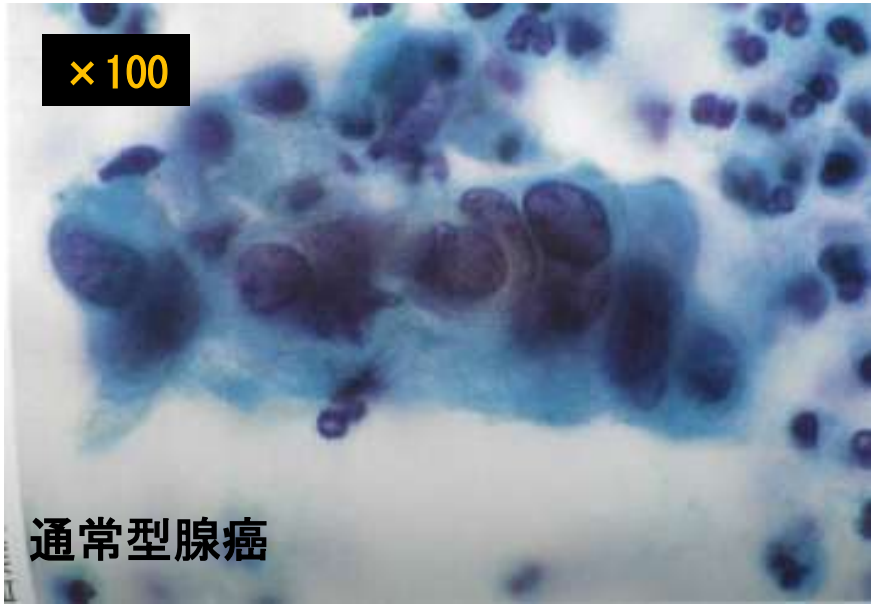

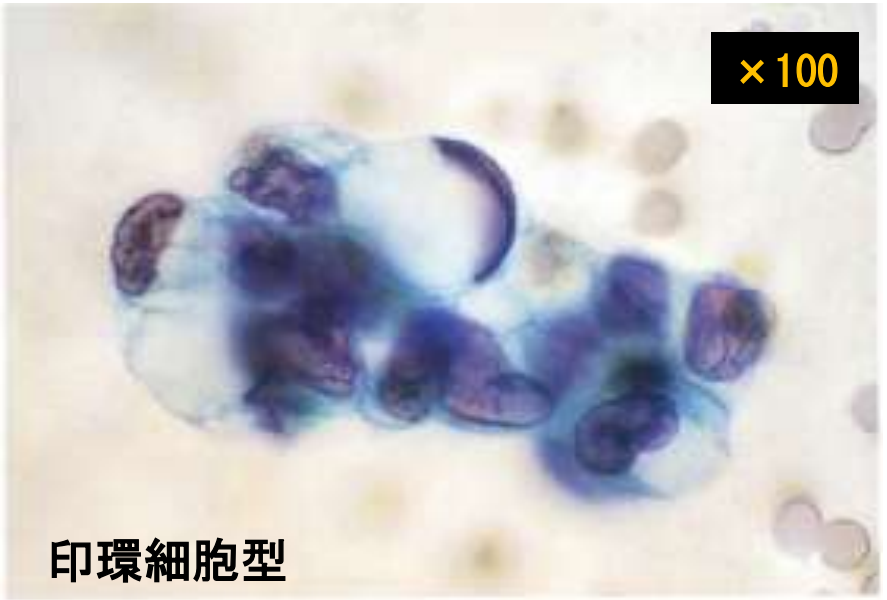

⑤扁平上皮癌

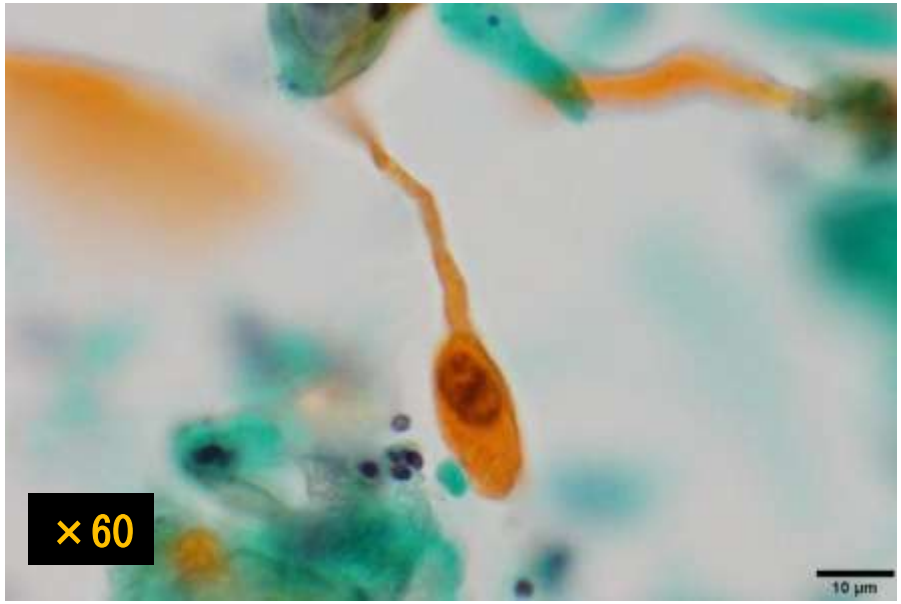

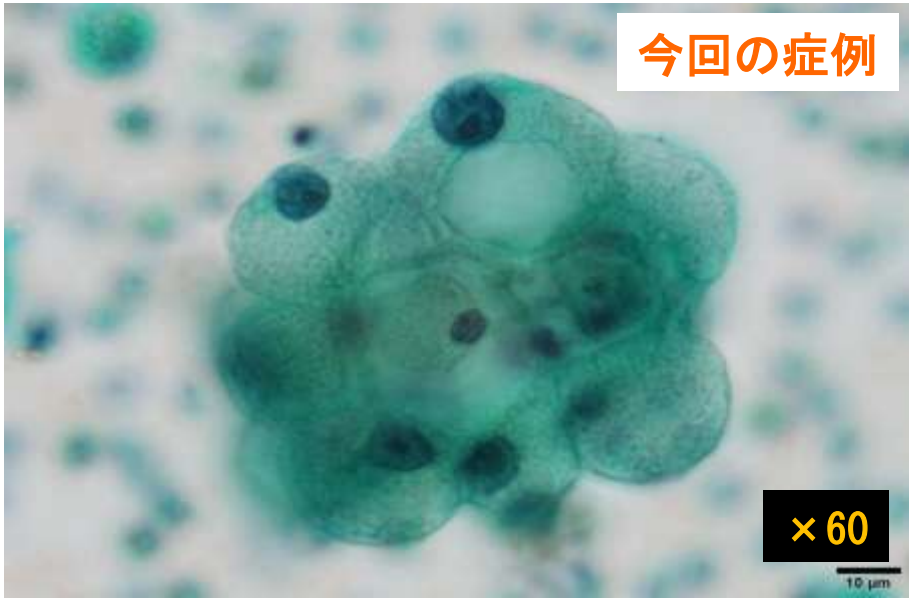

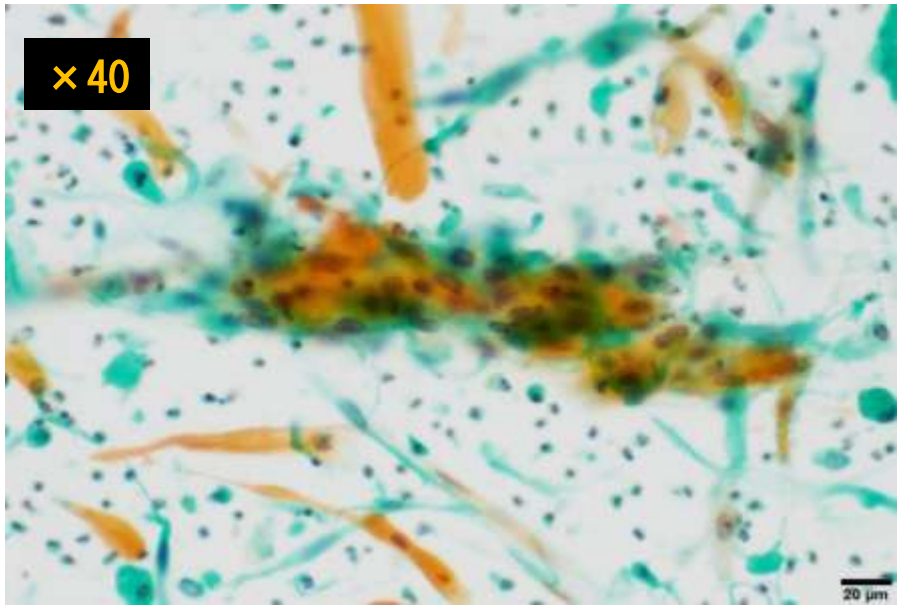

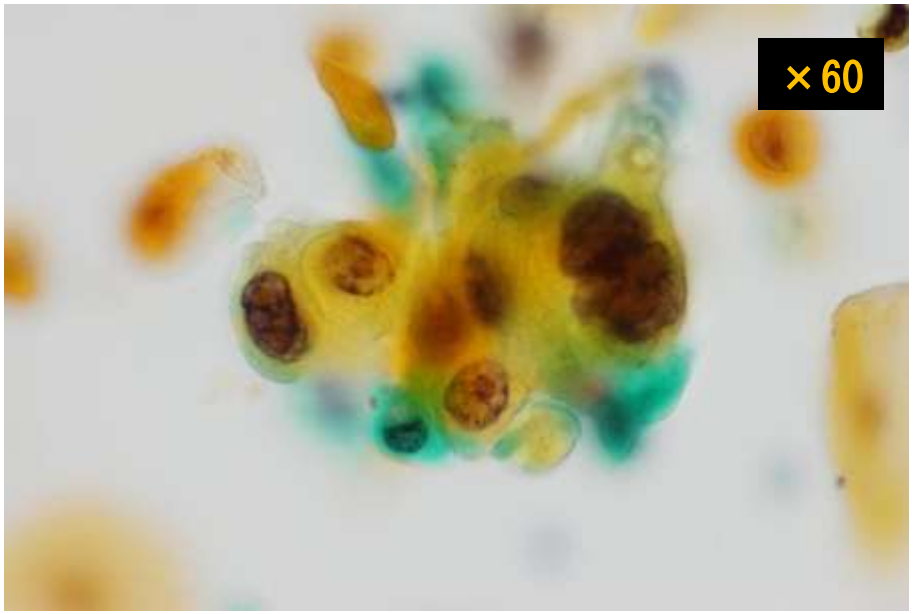

⑥尿路上皮癌

日本臨床細胞学会雑誌 2009.Vol.48 No.2より

